Centro Hospitalar e Universitário de Coimbra – Maternidade Bissaya Barreto

# Ecografia Obstétrica

Rui Alves Costa

16/06/2014

# Sumário

- Gravidez inicial
- 1º Trimestre
- 2º Trimestre
- 3º Trimestre

# Gravidez Inicial

# Gravidez inicial

- História Clínica
- Exame Físico
- Doseamento da hCG sérica
- Ecografia

# Gravidez inicial - Ecografia

- Via Transvaginal/Abdominal
- Número e localização
- Viabilidade
- Datação

# Gravidez inicial - Ecografia

## Localização

- Intra-Uterina
  - 5 semanas -> saco gestacional (formação ovalada, anecóica)

| | Mean Transvaginal Gestational Sac Diameter (mm) | Mean Transabdominal Gestational Sac Diameter (mm) | Serum β-Hcg Level (mIU/mL) * | Gestational Age (wk) |
|---|---|---|---|---|
| Yolk sac visible | 8 | 20 | 7200 | 5-6 |
| Embryo visible | 16 | 25 | 10,000 | >6 |

# Gravidez inicial - Ecografia

## Localização

- Gravidez Ectópica (cerca de 1%)
  - 95-97% tubáricas

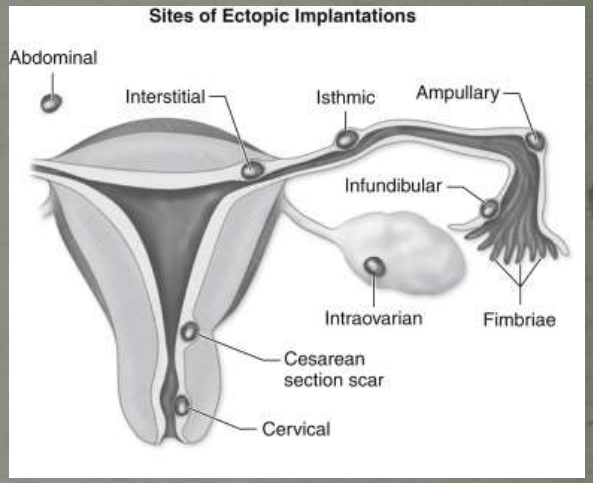


- Saco gestacional em localização ectópica (fora da cavidade endometrial) com/sem actividade cardíaca,
- Útero com decidualização endometrial e aumento de tamanho mas sem saco gestacional, derrame no FSD.

# Gravidez inicial - Ecografia

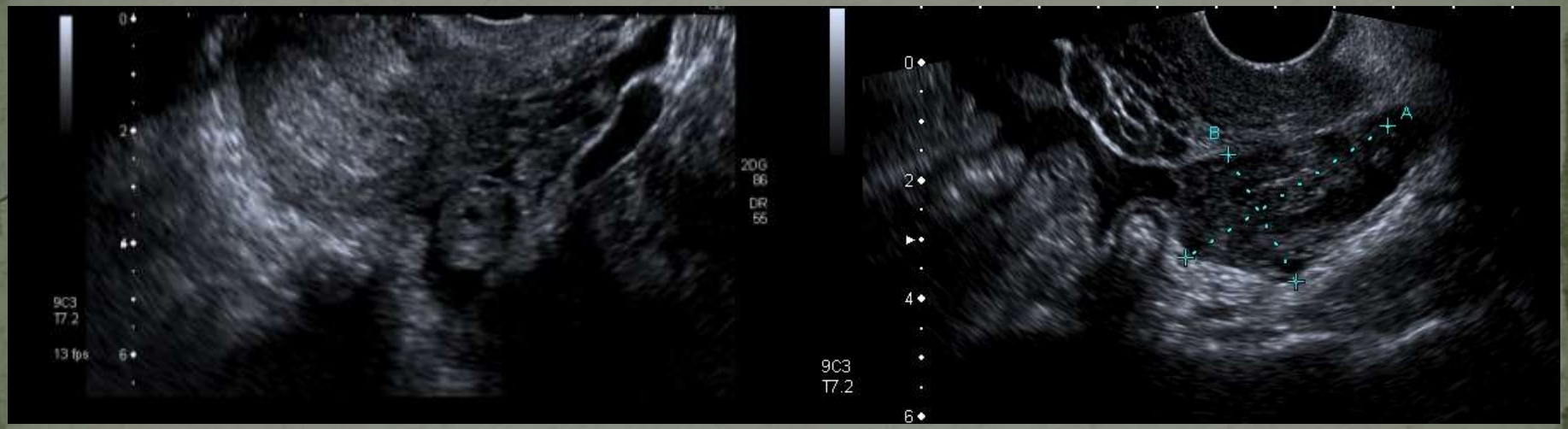

# Gravidez inicial - Ecografia

Viabilidade

- Via transvaginal
- O diagnóstico ecográfico de perda fetal é feito quando:
  - Saco gestacional (SG) com diâmetro médio ≥ 25mm sem saco vitelino visível
  - Embrião sem evidência de actividade cardíaca com um CCC ≥ 7mm.
- Se dúvida, deve repetir-se  depois de uma semana. Se não houver aumento do diâmetro do SG ou do CCC é muito sugestivo de inviabilidade.

# Gravidez inicial - Ecografia

Viabilidade

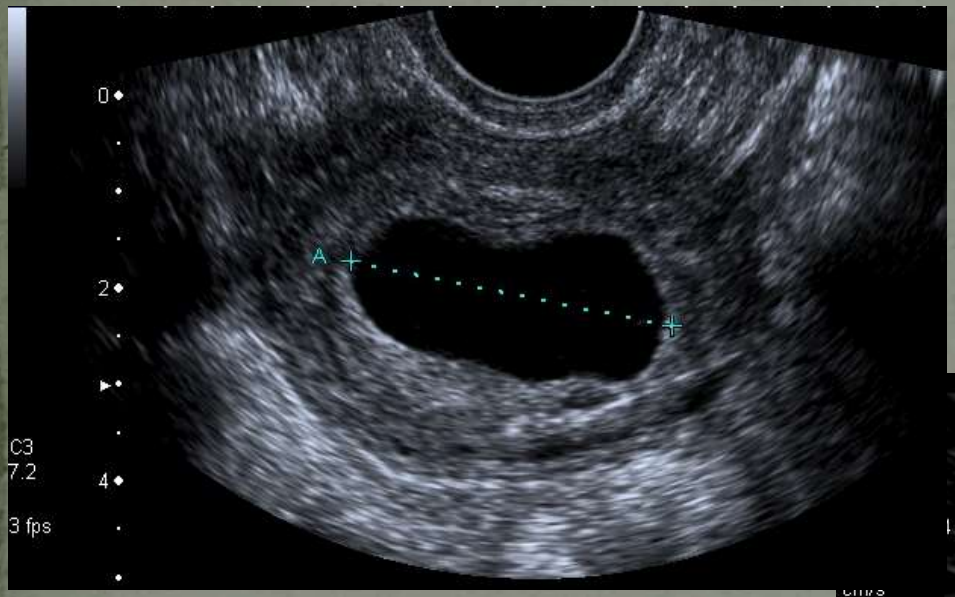

# Gravidez inicial - Ecografia

## Datação da gravidez

- O CCC é o indicador da idade gestacional com maior acuidade.
- Quando o embrião não é observado, utiliza-se o diâmetro médio do saco gestacional (média dos 3 eixos).

# Gravidez inicial - Ecografia

Datação da gravidez

# 1º Trimestre

# 1º Trimestre – Rastreio de Cromossomopatias

- 11sem – 13sem+6dias
- Risco de Cromossomopatia
  - Idade Materna
  - Avaliação bioquímica (β-hCG e PAPP-A)
  - <u>Ecografia</u>
    - Translucência da Nuca
    - Frequência cardíaca fetal
    - Marcadores ecográficos adicionais
      - Ossos próprios do nariz
      - Ducto venoso
      - Fluxo sanguíneo da válvula tricúspide

# 1º Trimestre – Rastreio de Cromossomopatias

- Translucência da nuca (TN)
  - Espaço hipoecogénico entre as duas linhas hiperecogénicas, atras do pescoço do feto e representa a coleção de fluido debaixo da pele.

• Zoom - apenas focar cabeça e parte superior do tórax
• Posição Neutra (sem hipo/hiperextensão)
• Perfil preciso da face
  •Ponta do nariz
  •Palato anteriormente
  •Diencéfalo (região hipoecogénica central)
  •Nuca posteriormente
• Medição do maior calibre (se vários considerar o maior medido)

# 1º Trimestre – Rastreio de Cromossomopatias

- Translucência da nuca (TN)

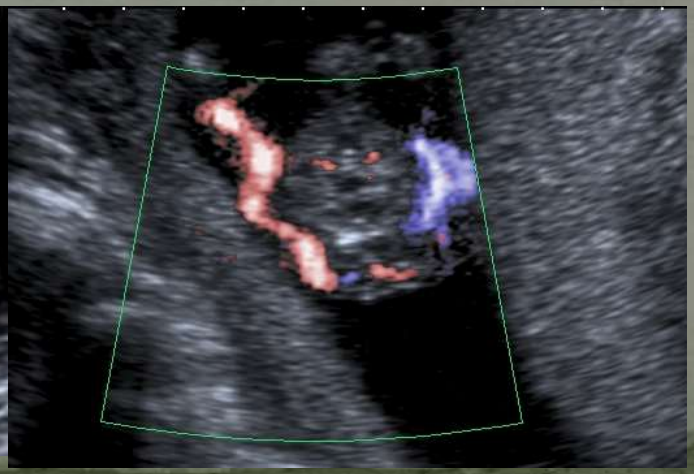

# 1º Trimestre – Rastreio de Cromossomopatias

- Frequência cardíaca fetal
  - Varia entre 170bpm às 11sem e 150 às 13sem

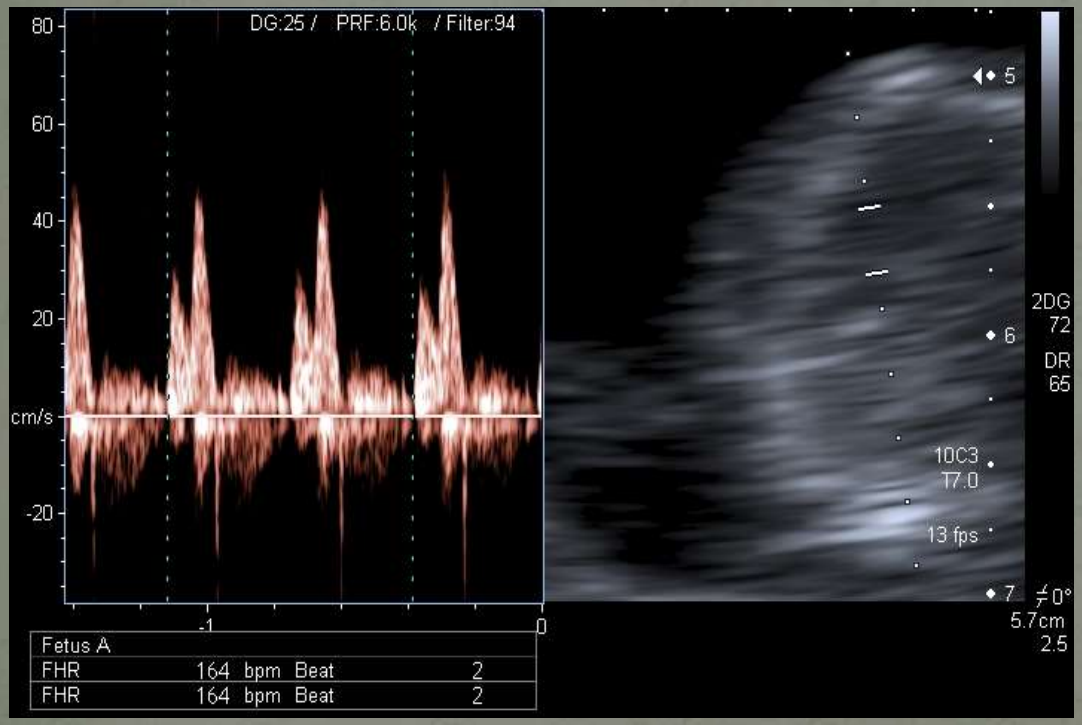


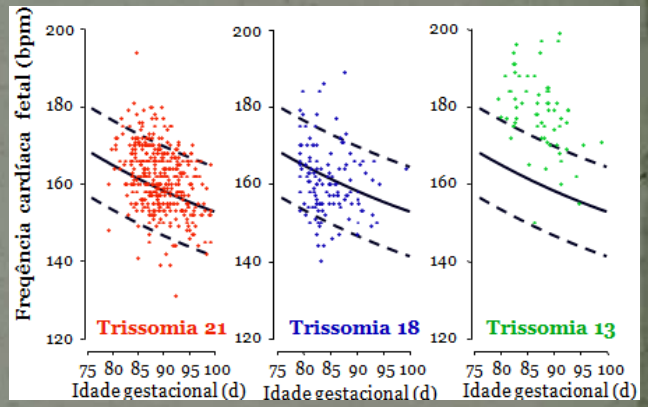

# 1º Trimestre – Rastreio de Cromossomopatias

- Ossos próprios do nariz (OPN) – Presença/Ausência
  - Perfil preciso da face

# 1º Trimestre – Rastreio de Cromossomopatias

- Circulação fetal...

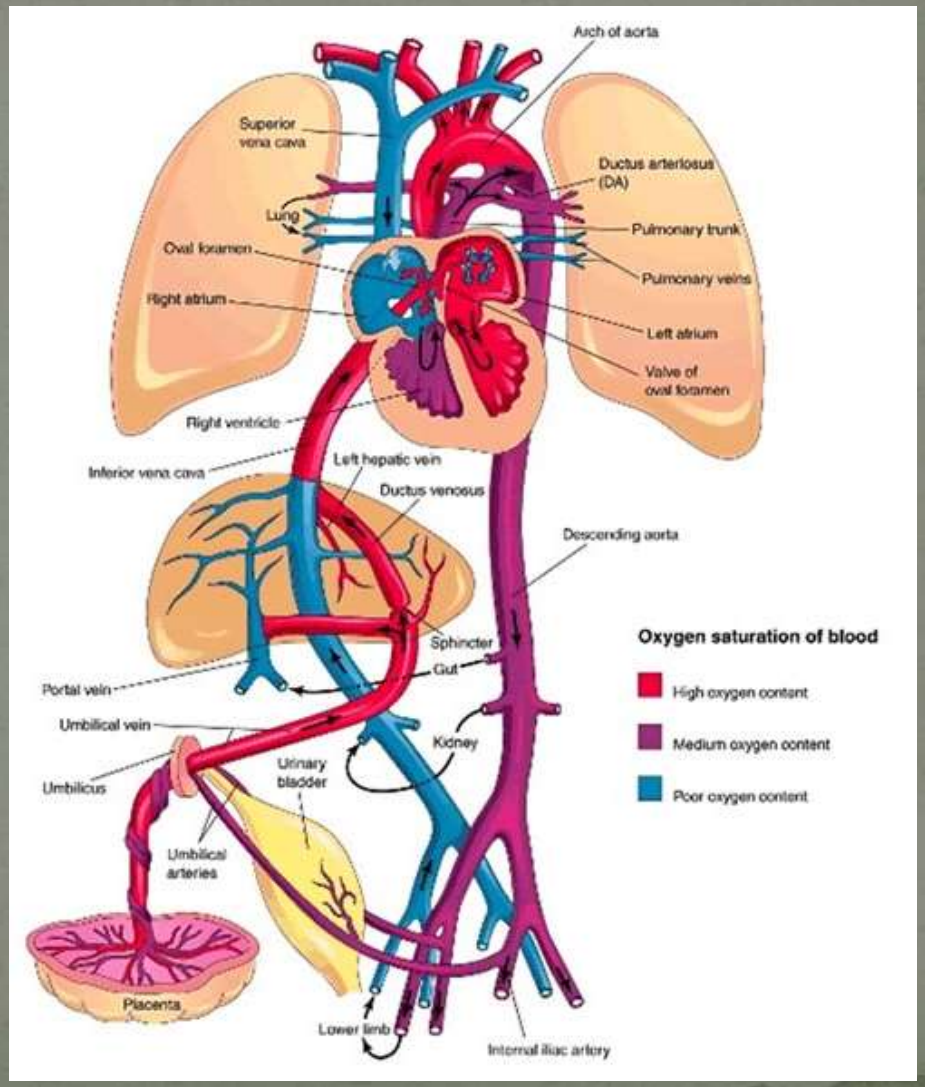

# 1º Trimestre – Rastreio de Cromossomopatias

- Ducto venoso

• Feto Imóvel
• Zoom - apenas focar abdómen e torax
• Utilizar Doppler de cor de modo a visualizar a veia umbilica (VU), ducto venoso (DV), aorta (Ao) e coração fetal (C).

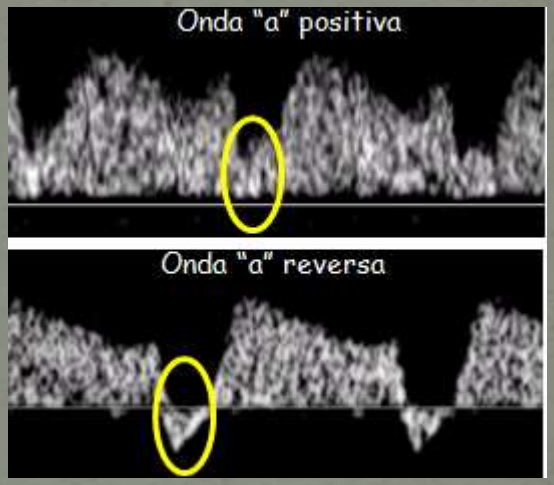


- Fluxo anormal (onda "a" reversa)

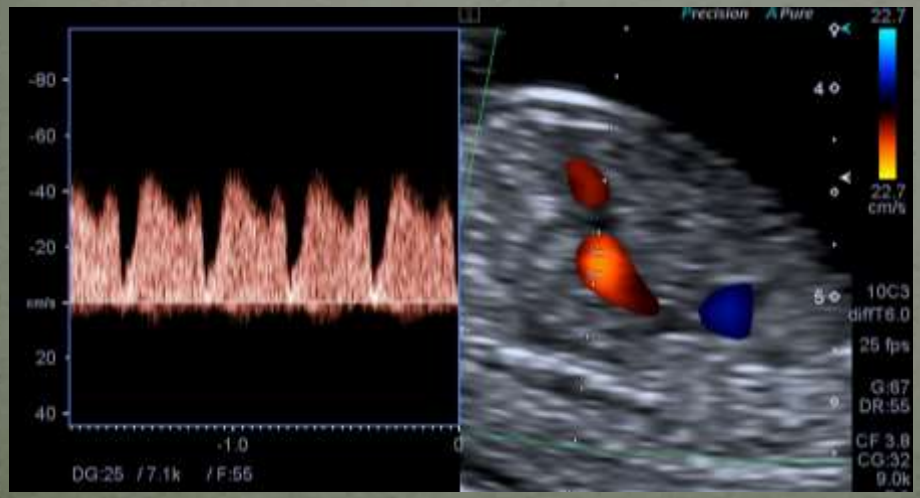

# 1º Trimestre – Rastreio de Cromossomopatias

- Fluxo sanguíneo da válvula tricúspide
  - Sangue flui através da válvula tricúspide, produz uma onda de fluxo, a qual pode ser normal ou anormal (regurgitação tricúspide)

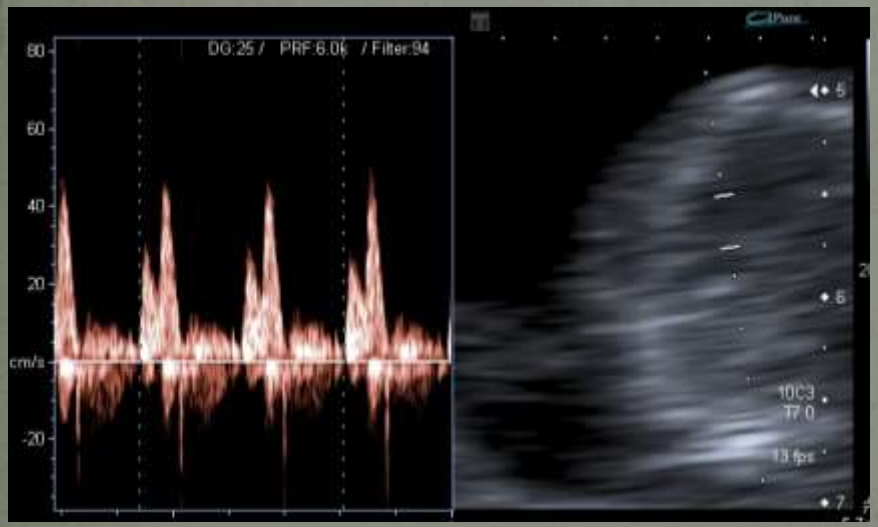

# 1º Trimestre – Avaliação sumária da anatomia fetal

- Cabeça
  - Diâmetro Biparietal (DBP) e Perímetro Cefálico (HC) no maior diâmetro axial do crânio fetal
  - Ossificação e defeitos ósseos
  - Ventrículos laterais preenchidos por liquido e pelos plexos coróides
  - Hemisférios simétricos, separados pela fissura interhemisférica

# 1º Trimestre – Avaliação sumária da anatomia fetal

# 1º Trimestre – Avaliação sumária da anatomia fetal

- Torax
  - Pulmões ecogenicidade homogénea, sem derrame pleural, lesões quísticas ou sólidas
  - Integridade do diafragma
  - Coração posicionado à esquerda

# 1º Trimestre – Avaliação sumária da anatomia fetal

- Abdómen
  - O estômago e a bexiga são as única estruturas hipoecógenas.
  - Estômago posicionado à esquerda
  - Perímetro Abdominal (AC), em corte axial estômago e veia umbilical.

# 1º Trimestre – Avaliação sumária da anatomia fetal

- Parede Abdominal
  - Inserção do cordão. Hérnia umbilical fisiológica pode estar presente até CCC 55mm (11sem) e deverá ser diferenciada de onfalocelo.

# 1º Trimestre – Avaliação sumária da anatomia fetal

- Extremidades
  - Identificar  a presença e normal orientação das mãos e dos pés.
  - Comprimento do Fémur (FL).

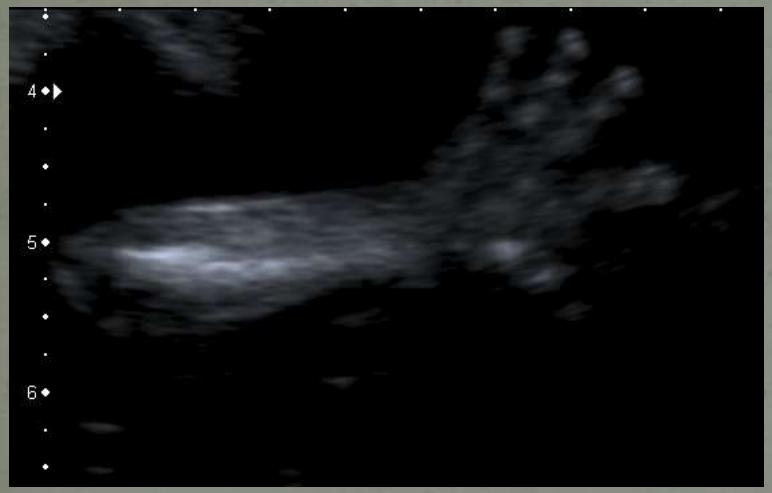

# 2º Trimestre

# 2º Trimestre – Avaliação da morfologia fetal

- 20-23 semanas
- Biometria fetal (idade gestacional)
- Anatomia fetal
- Movimento fetal
- Avaliação do líquido amniótico
- Localização e aparência da placenta

# 2º Trimestre - Avaliação da morfologia fetal

- Crânio
  - Integridade e forma
- Cérebro
  - Transventricular (A)
  - Transcerebelar (B)

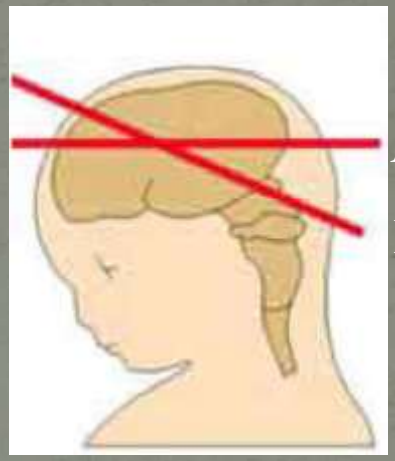

# 2º Trimestre – Avaliação da morfologia fetal (cérebro)

- Transventricular (A)
  - Foice média, cavum septo pelúcido e tálamo.
  - Ventriculos laterais (cornos anteriores e posteriores) e plexos coróides
  - Medir o DBP, HC e átria ventricular

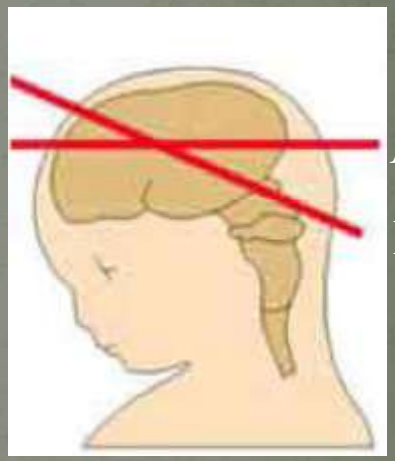


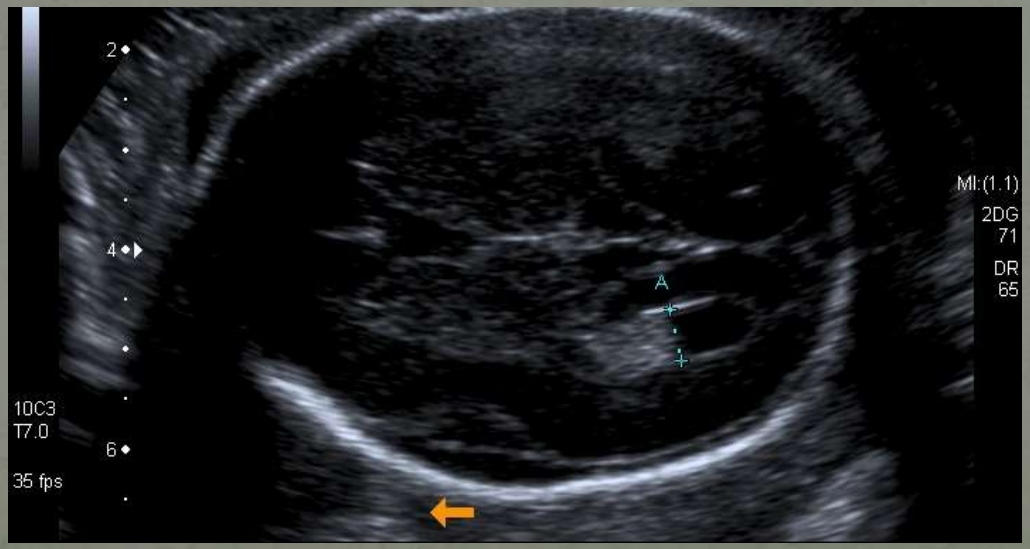


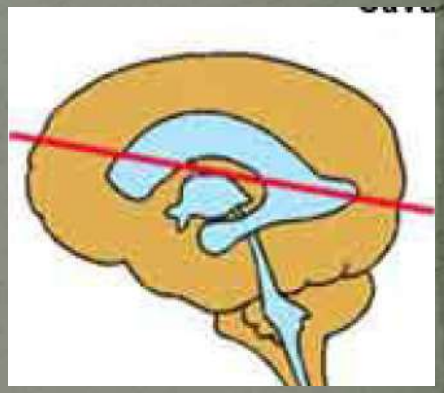

# 2º Trimestre – Avaliação da morfologia fetal (cérebro)

- Transventricular (A)

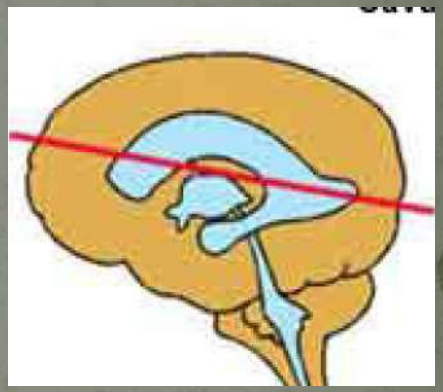

# 2º Trimestre – Avaliação da morfologia fetal (cérebro)

- Transventricular (A)

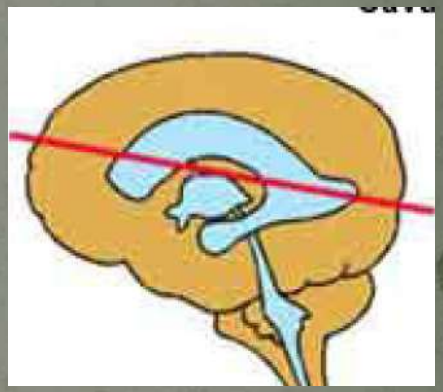

# 2º Trimestre – Avaliação da morfologia fetal (cérebro)

- Transcerebelar (B)
  - Integridade do cérebro médio e da fossa posterior
  - Medir o diâmetro cerebelar transverso (TCD) e a cisterna magna (CM)

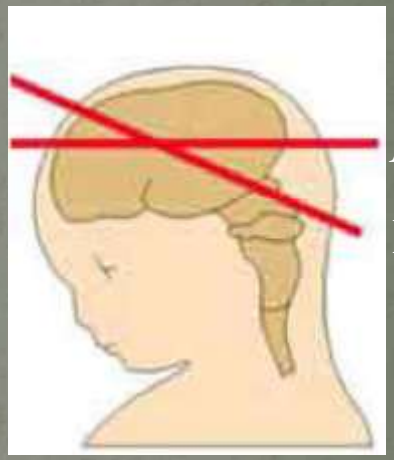


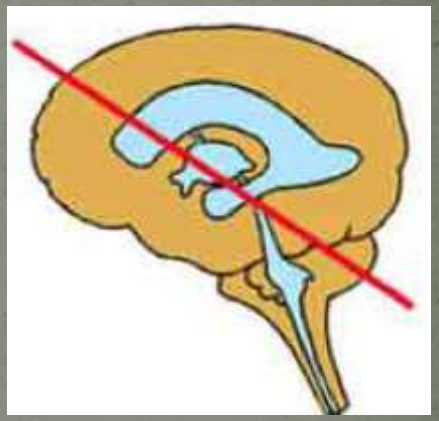

# 2º Trimestre – Avaliação da morfologia fetal (cérebro)

- Transcerebelar (B)

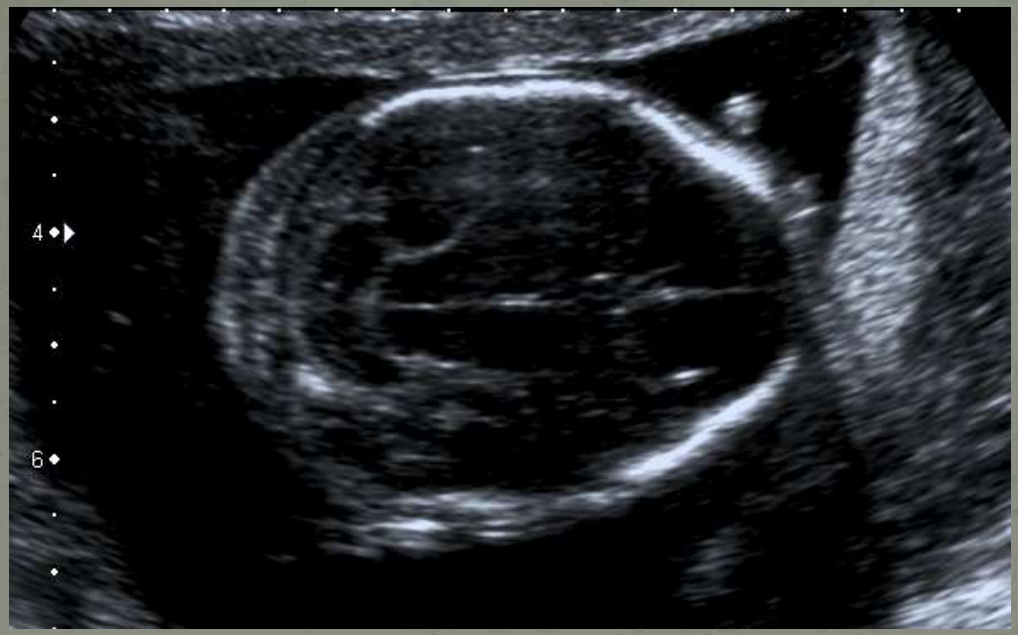


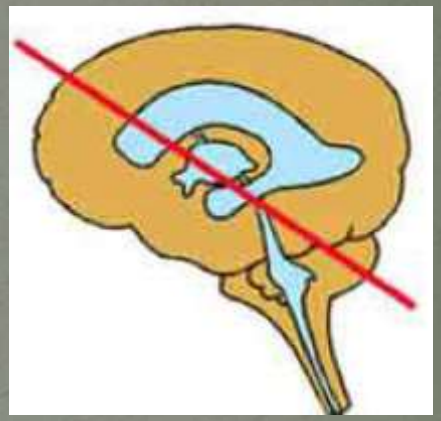

# 2º Trimestre - Avaliação da morfologia fetal

- Face
  - Plano sagital médio – perfil (A)
  - Coronal (avaliação lábios e nariz) (B)
  - Axial (órbitas) (C)

# 2º Trimestre - Avaliação da morfologia fetal

- Face

# 2º Trimestre - Avaliação da morfologia fetal

- Face

# 2º Trimestre - Avaliação da morfologia fetal

- Tórax
  - Pulmões homogéneos, sem evidência massas
  - Costelas curvatura normal, sem deformidades
  - Interface diafragmática, linha hipoecogénica entre torax e abdómen

# 2º Trimestre - Avaliação da morfologia coração fetal

- Coração
  - 4 câmeras.
  - Fluxo saída VE
  - Fluxo saída VD
  - 3 vasos + traqueia

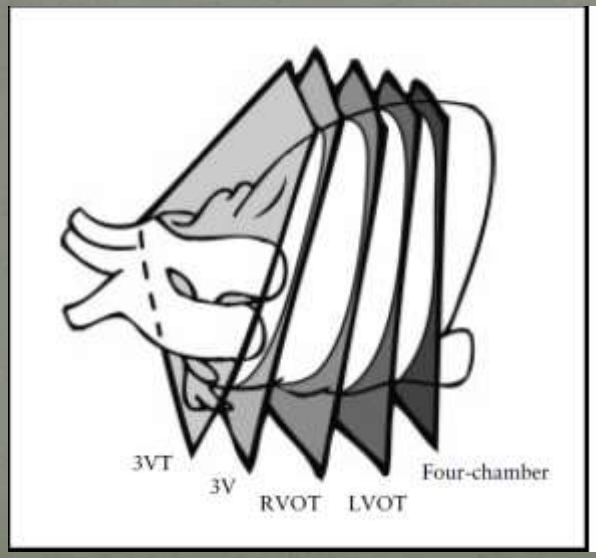


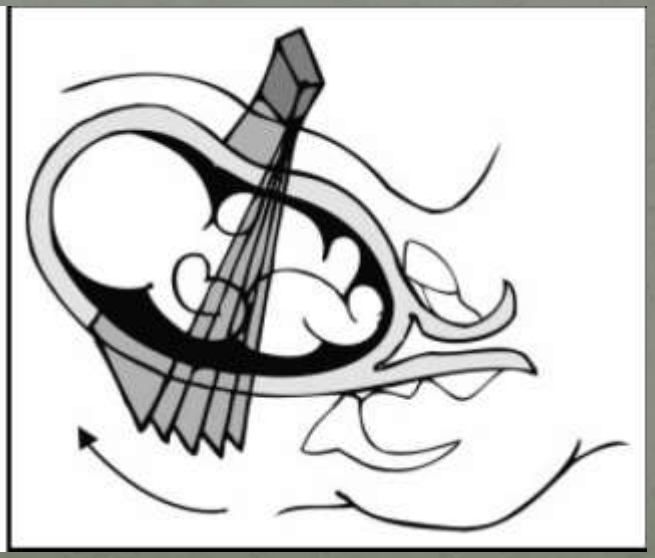

# 2º Trimestre - Avaliação da morfologia coração fetal

- Coração

# 2º Trimestre – Avaliação da morfologia coração fetal

- 4 câmeras
  - Ocupa o 1/3 do tórax
  - Situs cardíaco
  - Frequencia Cardíaca (120-160)
  - Integridade septo ventricular, septo primum e "crux" cardíaca
  - Simetria aurículas (foramen oval) e ventriculos (VD feixe muscular)
  - Válvulas átrio-ventriculares (Inserção folheto septal tricúspide)

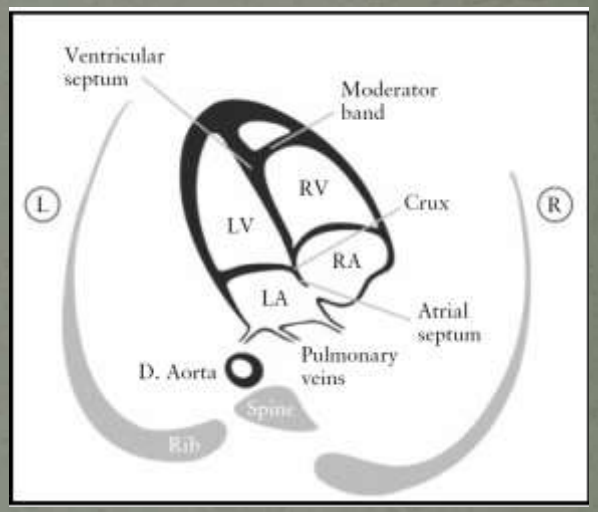

# 2º Trimestre – Avaliação da morfologia coração fetal

- 4 câmeras

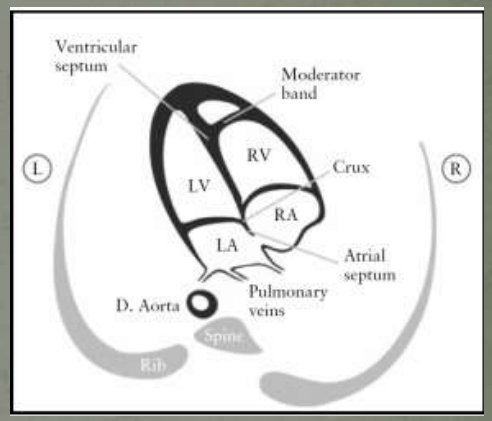

# 2º Trimestre – Avaliação da morfologia coração fetal

- 4 câmeras

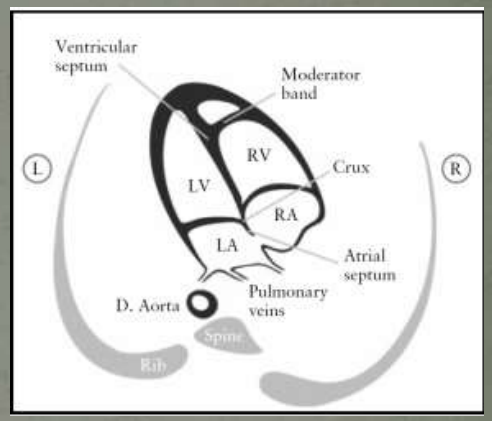

# 2º Trimestre – Avaliação da morfologia coração fetal

- 4 câmeras

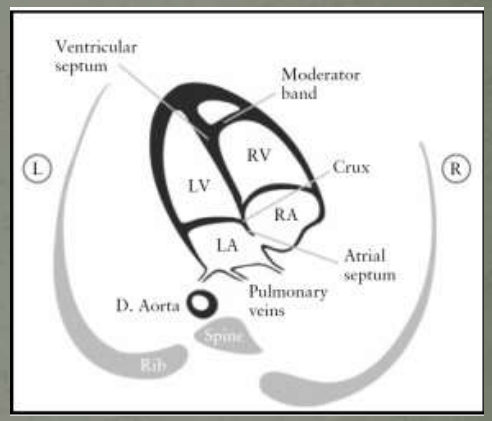

# 2º Trimestre – Avaliação da morfologia coração fetal

- Fluxo saída VE
  - Aorta a sair do VE
  - Continuidade septo ventricular e parede anterior da aorta
  - Integridade e movimento da válvula aórtica

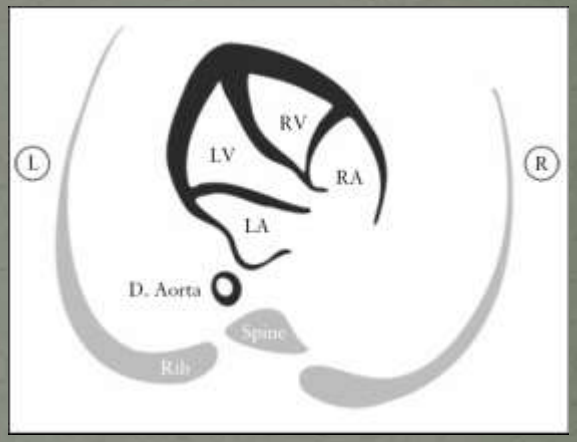

# 2º Trimestre – Avaliação da morfologia coração fetal

- Fluxo saída VD
  - A. Pulmonar a sair do VD
  - Integridade e movimento da válvula pulmonar
  - Bifurcação em AP esquerda e direita

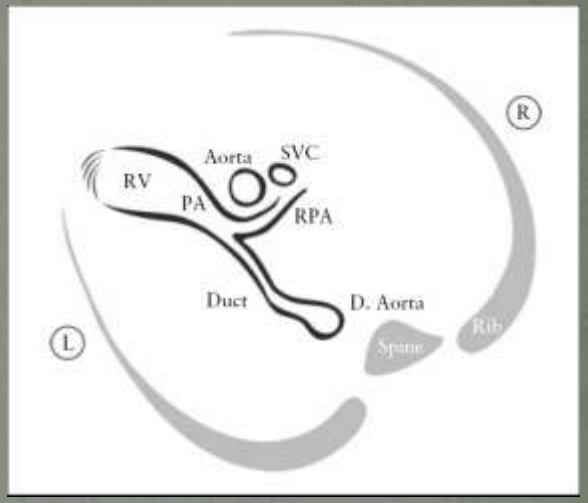

# 2º Trimestre – Avaliação da morfologia coração fetal

- 3 vasos + traqueia
  - Relação e tamanho relativo entre os 3 vasos e entre estes e a traqueia
  - Arcos aórtico e ductal posicionados à esquerda da traqueia e formam "V" quando confluem na aorta descendente.

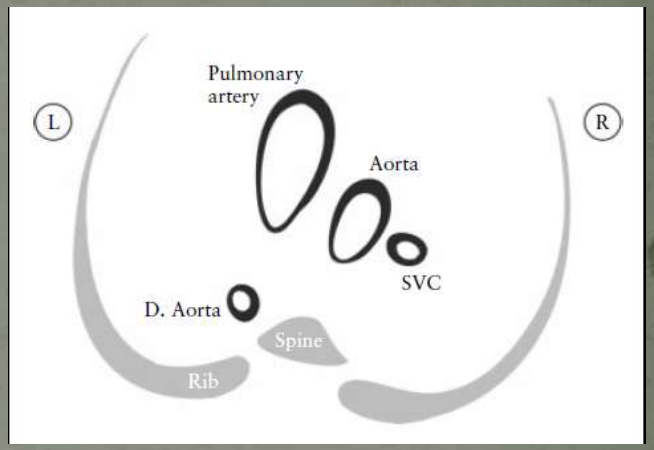


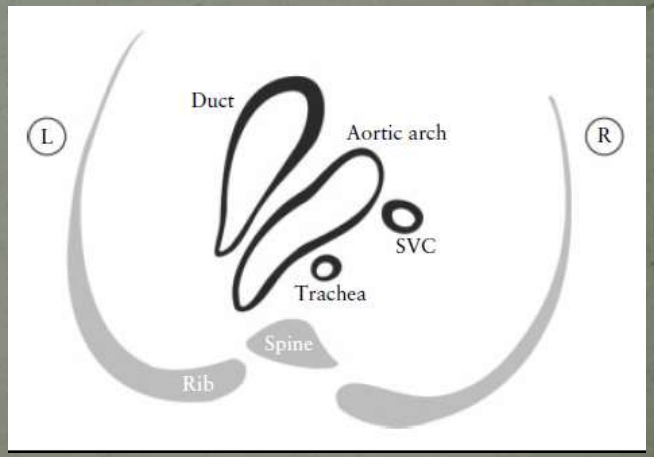

# 2º Trimestre – Avaliação da morfologia coração fetal

- 3 vasos + traqueia

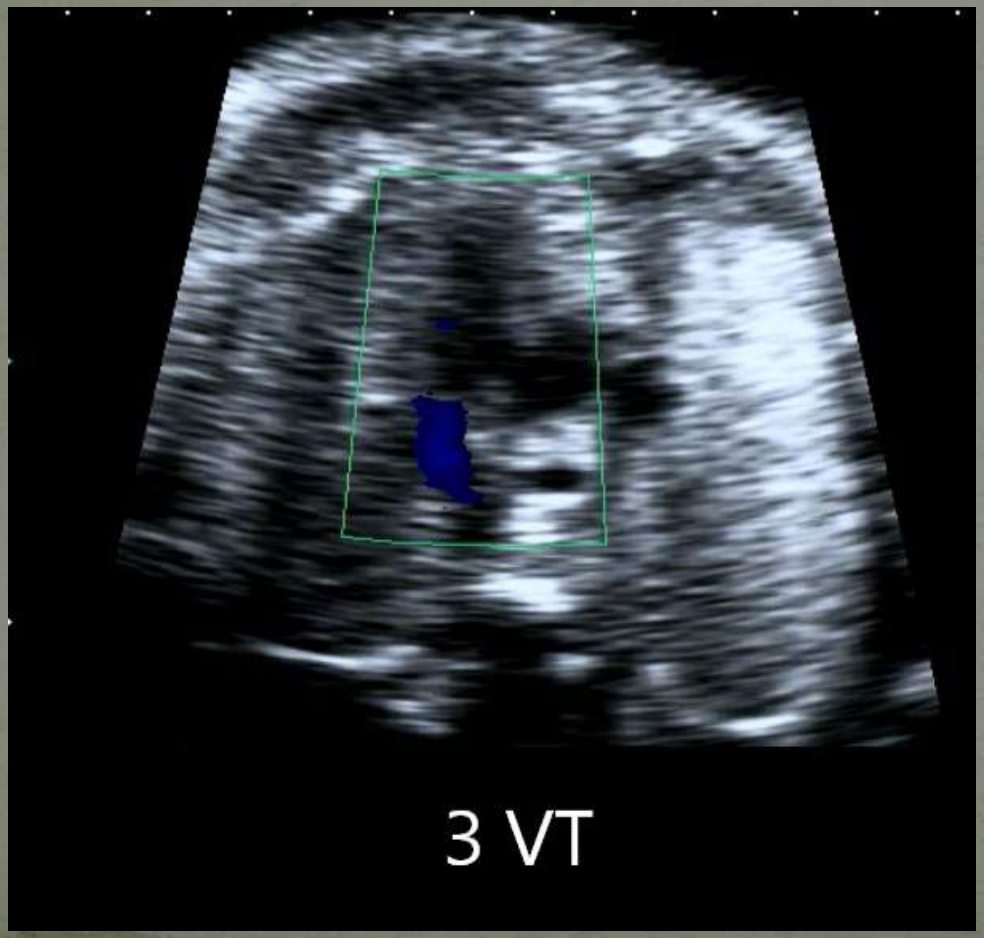


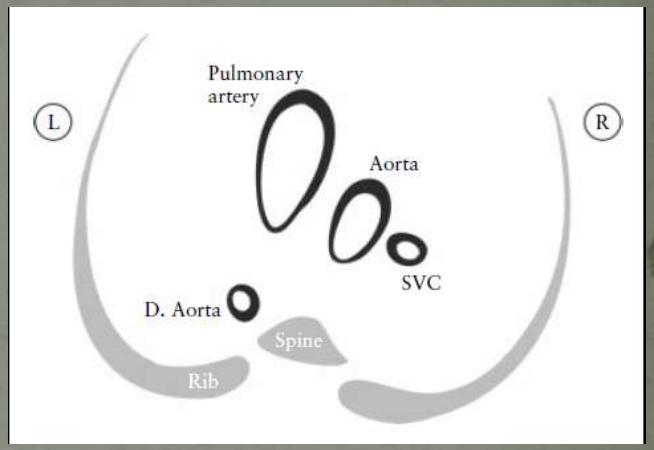


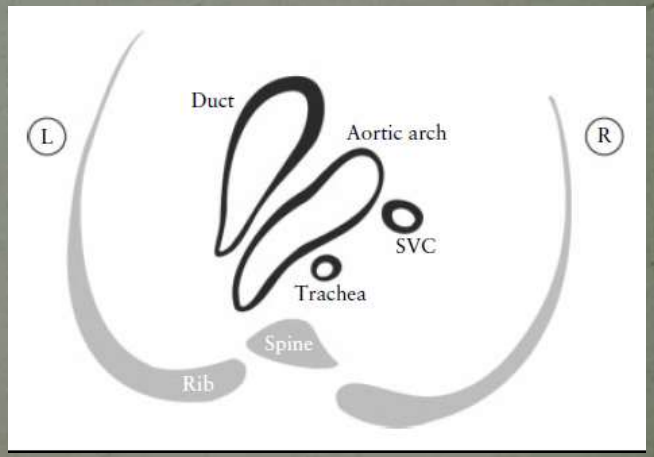

# 2º Trimestre – Avaliação da morfologia coração fetal

- 3 vasos + traqueia

# 2º Trimestre - Avaliação da morfologia fetal

- Abdómen
  - Avaliação do situs visceral (estômago à esquerda)
  - Excluir coleções liquidas anómalas
  - Cordão umbilical inserido na parede abdominal intacta

# 2º Trimestre - Avaliação da morfologia fetal

- Abdómen
  - Medição do perímetro abdominal (AC)

- Plano axial do abdómen
- Veia umbilical ao nível do sinus portal
- Estômago visualizado
- Rins não visualizados

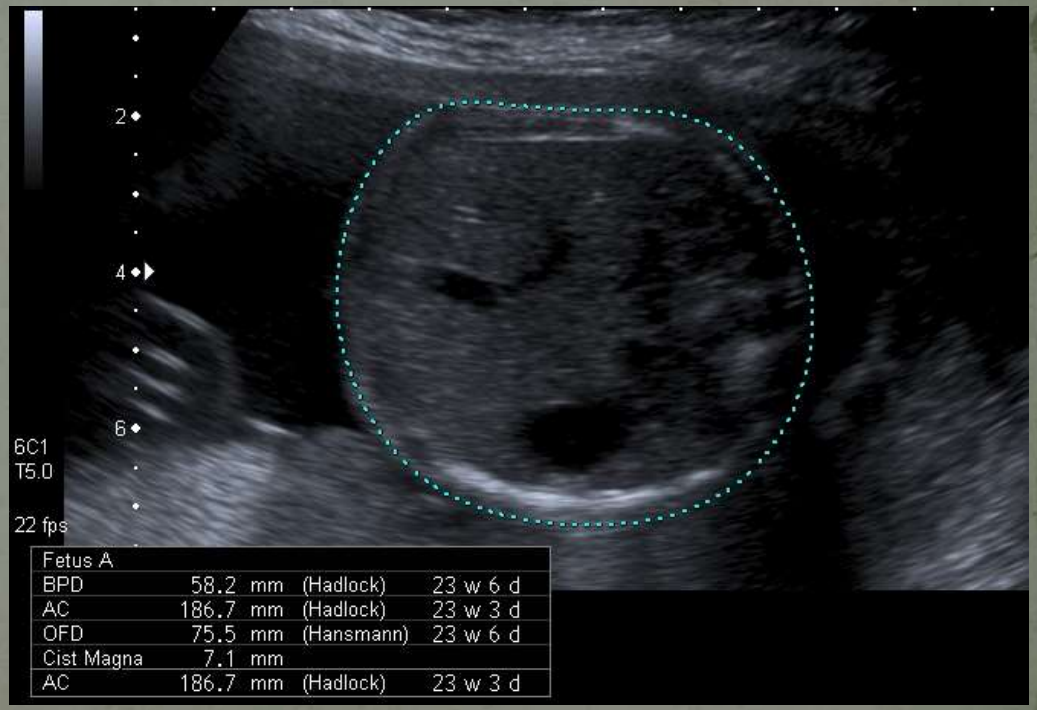

# 2º Trimestre - Avaliação da morfologia fetal

- Rins e Bexiga
  - Devem ser identificados
  - Excluir dilatação piélica (<6mm)
  - Observar artérias umbilicais bilateralmente à bexiga

# 2º Trimestre - Avaliação da morfologia fetal

- Coluna
  - Avaliação axial e sagital
  - Excluir espinha bífida

# 2º Trimestre - Avaliação da morfologia fetal

- Genitais (opcional – vontade do casal)

# 2º Trimestre - Avaliação da morfologia fetal

- Extremidades
  - Medir o comprimento da diáfise femoral (FDL)

• Medir o > comprimento da diáfise
• Excluir o artefacto triangular pode sobrevalorizar o comprimento.

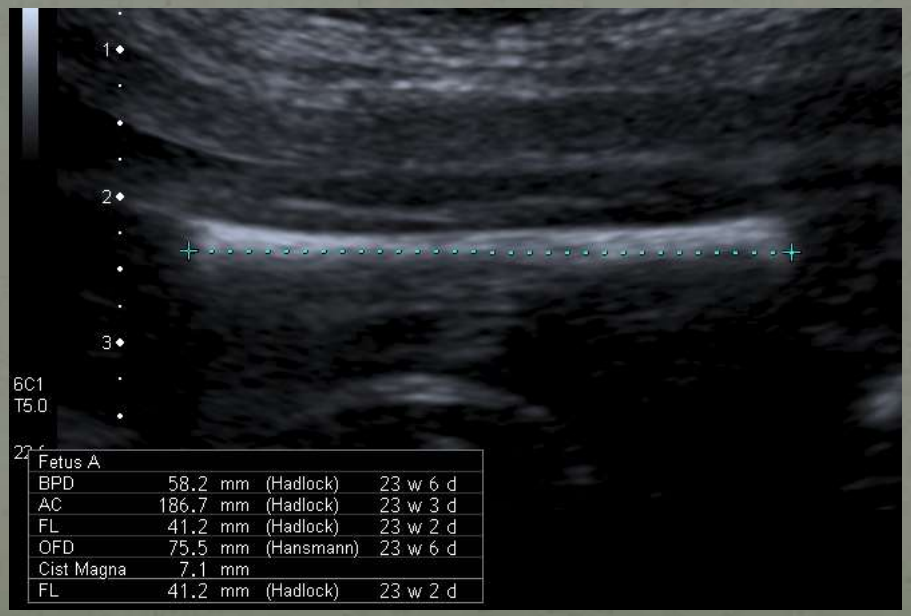

# 2º Trimestre - Avaliação da morfologia fetal

- Extremidades
  - Identificar os braços, antebraços e mãos
  - Identificar as coxas, pernas e pés (excluir pé boto)
  - Excluir polidactilia

# 2º Trimestre - Avaliação da morfologia fetal

- Placenta
  - Localização
  - Aparência (excluir hemorragia, quistos ou massas)
  - Relação com o orifício cervical interno

# 3º Trimestre

# 3º Trimestre – Avaliação do crescimento fetal

- 30-32 semanas
- <u>Biometria fetal (DBP, HC, AC, DFL)</u>
- Movimento fetal
- Avaliação do líquido amniótico (avaliação do maior lago)
  - Oligoamnio/Poliamnio
- Localização e aparência da placenta
  - Relação com o orifício cervical interno

# Bibliografia


- Coyne, L et all; Ultrasound in gynaecology and early pregnancy; Elsevier 2010.
- Datta S et all; Managing early pregnancy loss: diagnosing miscarriage is not as easy at you might think; Elsevier 2012.
- Fetalmedicine.org
- Jeanty P et all; A Review Finding in Fetal Cardiac Section Drawings; J Ultrasound Med 2007.
- ISUOG Practice Guidelines: performance of first-trimester fetal ultrasound scan; ISUOG 2013.
- ISUOG Practice Guidelines: sonographic screening examination of fetal heart; ISUOG 2013.

# Bibliografia


- ISUOG Practice Guidelines: use of Doppler ultrasonography in obstetrics; ISUOG 2013
- ISUOG Practice guidelines for performance of the routine mid-trimester fetal ultrasound scan; ISUOG 2010.
- Sonograpic examination of the fetal central nervous system: guidelines for performing the “basic examination” and the “fetal neurosonogram”; Ultrasound Obstet Gynecol 2007.
- The management of early pregnancy loss; Royal College of Obstetricians and Gynaecologists, October 2006.
- Yagel S et all; The three vessels and trachea view (3VT) in fetal cardiac scanning; Ultrasound Obstet Gynecol 2002.